

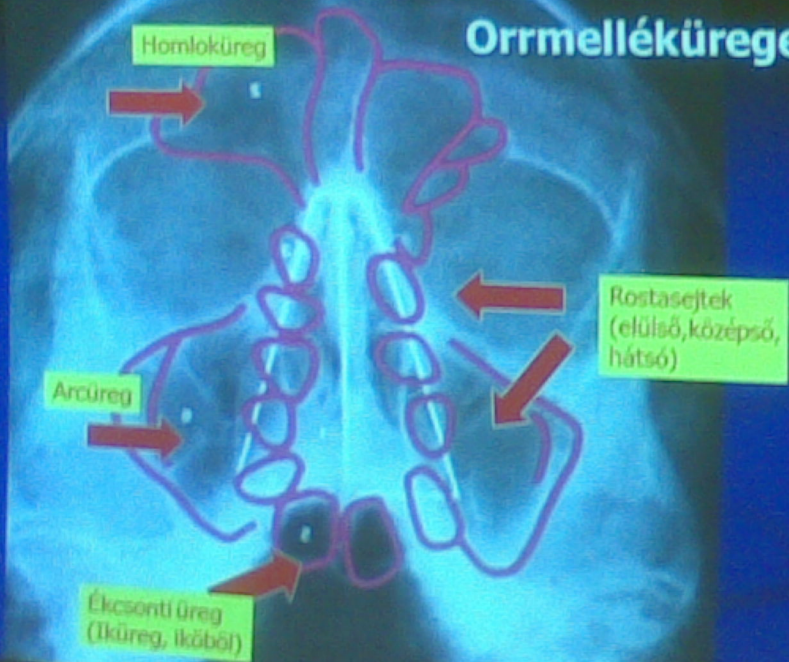
# Az arcüreg fogászati- sebészeti vonatkozásai



## Az arcüreg (ormelléküregek) élettani szerepe

- A koponya szerkezetében az optimális mechanikai konstrukció része:  
jó szilárdsági jellemzők (rágóerők közvetítése, alacsony súly)
- Rezonáló üreg – hang egyedi színezete
- A belélegzett levegő kondicionálása
- ?

# Orrmelléküregek



# Sinus maxillaris

Határterület

anatómiailag  
kóreredetileg

*Fül-orr-gégészet (F.O.G.) és Szájsebészet között*

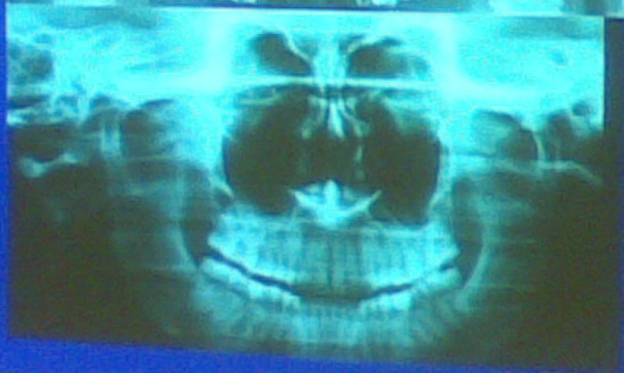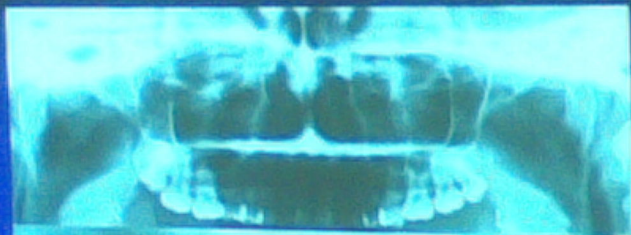
- a megbetegedések nem tisztelik a szakterületek határait –  
Kapcsolatba kerülünk megbetegedései és kiterjedése kapcsán.

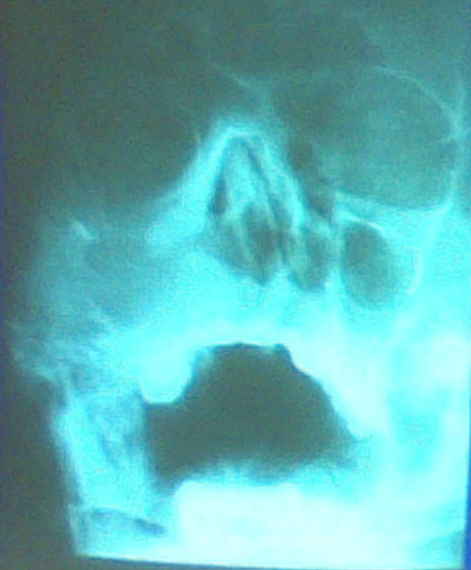# Anatómiai jellemzők

- Teljes fejlettség 14-16 éves korban
- Vékony kompakta határolja
- Falában ér-, idegképletek, könnyvezeték (ductus nasolacrimalis)
- A sinus basalis része és a fogak gyökércsúcsai között keskeny csontos fal: 2-12 mm (0 mm!)
- Vékony nyálkahártya (csillószőrös hengerhám)
- Keskeny átjáró (*hiatus semilunaris*) a középső orrkagyló irányában, (váladék retenció lehetősége)
- Recessusok, septumok

# Arcüreg vizsgálatának módszerei

- Fizikális vizsgálat, tapintás, kopogtatás
- Elülső, hátsó orrtükrözés (F.O.G.)
- Rtg (OP, sinus cent. OP, PA sinus)
- Endoszkópia
- CT (CBCT)
- Thermográfia







# Gyulladások

## Eredet:

- Rhinogen (2/3)
- Odontogen (1/3)

## Lefolyás:

- Akut
- Krónikus

## Hajlamosító tényezők:

- Aerodinamikai zavar (septum deviatio)
- Pollen allergia

# Sinusitis maxillaris eredete

- Rhinogen (2/3)
  - Rhinitis acuta-hoz kapcsolódóan szerozus, súlyosabb esetben purulens, gyakran kétoldali, más orrmelléküregeket is érinthet (multi-, pansinusitis)
  - Akut vagy krónikus lefolyású, utóbbi esetben hajlamosító tényezők szerepe keresendő
- Barosinusitis
  - Barotrauma – ostiumok elzáródása esetén, duzzadt nyh. mellett légnyomás hirtelen növekedésekor

# Sinusitis maxillaris eredete

- Odontogen (1/3)  
(=Dentalis)

Formái:

- Akut

  - jellemzően purulens

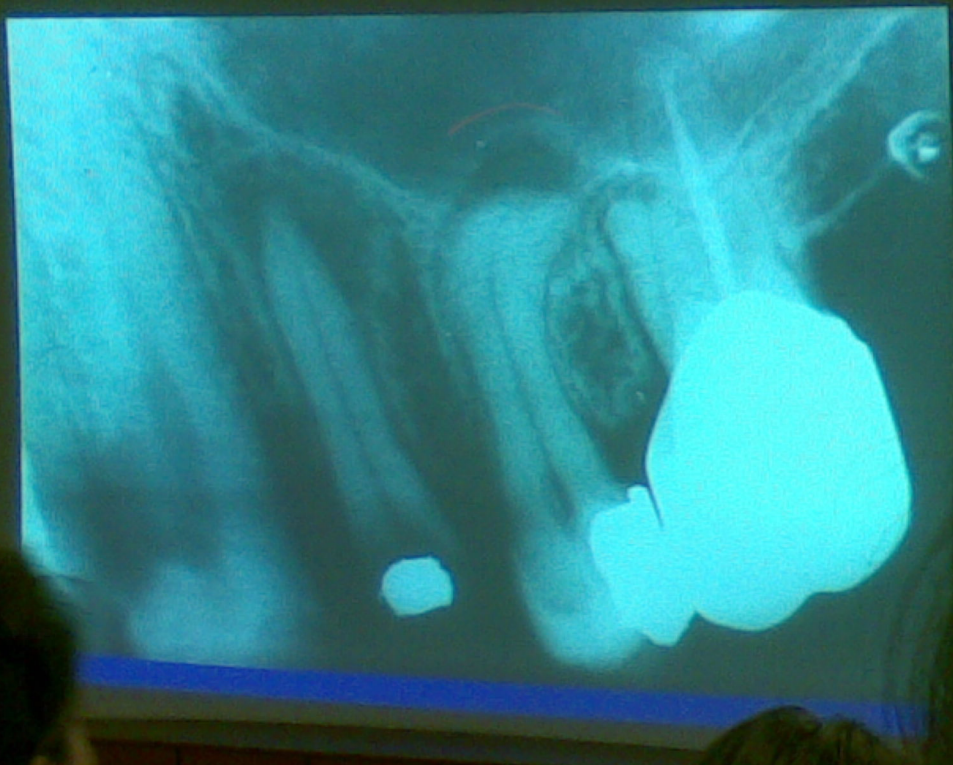
- Krónikus

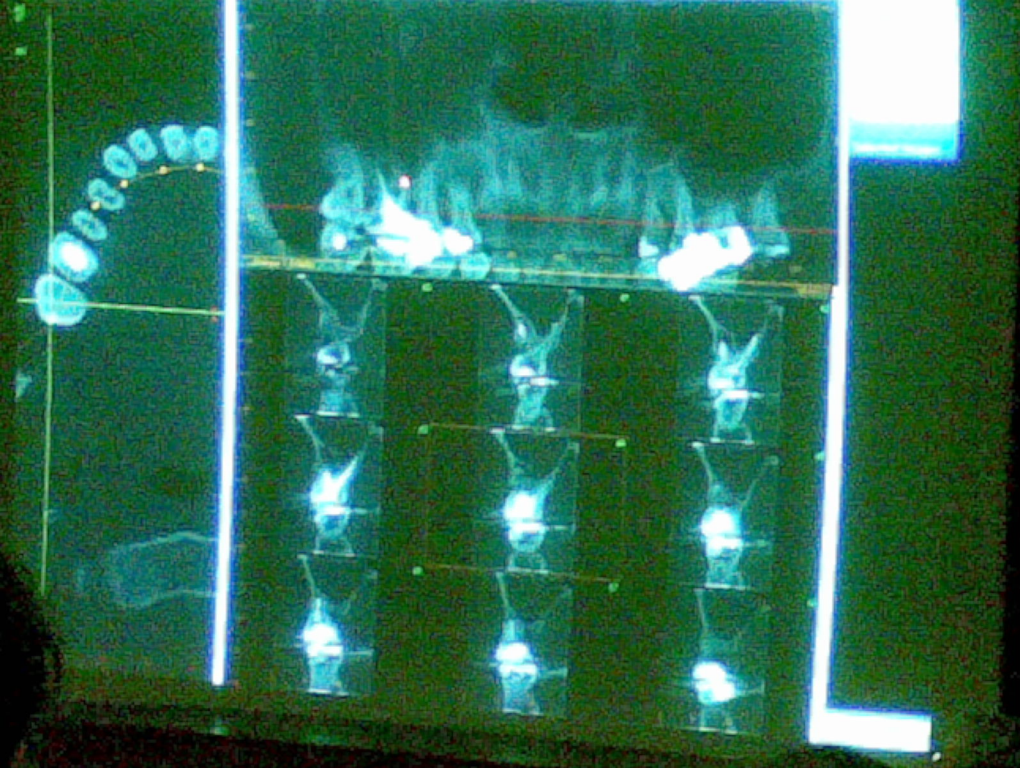
  - Megvastagodott, esetleg polipózus nyálkahártya (Rtg)

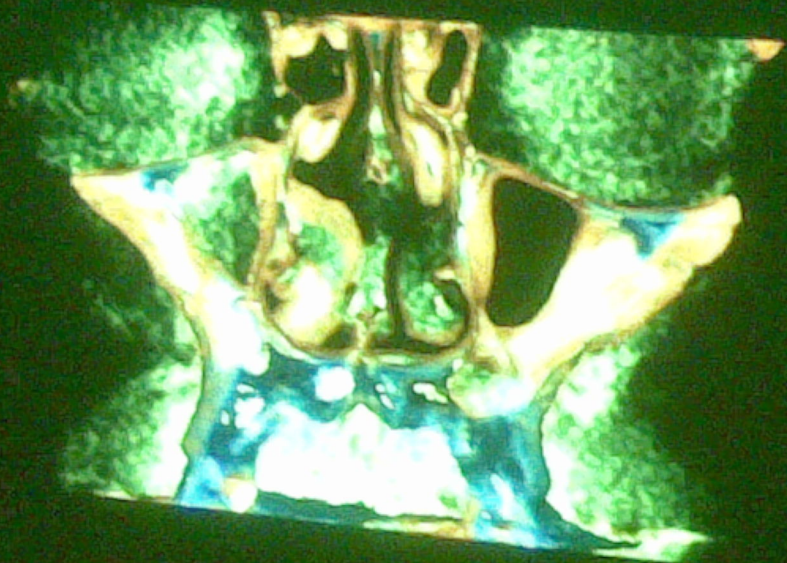
# Odontogen sinusitis maxillaris

Premolaris, molaris fogakból kiinduló akut vagy krónikus periapikális és parodontális gyulladások következtében:

- Periodontitis (akut vagy krónikus)
- Gyulladt állsont ciszták (radikuláris, follikuláris)
- Parodontitis marginalis, mély parodontális tasakok
- Sinus apertus
- Idegentestek (gyökér, gyökértömő anyag)
- Implantáció







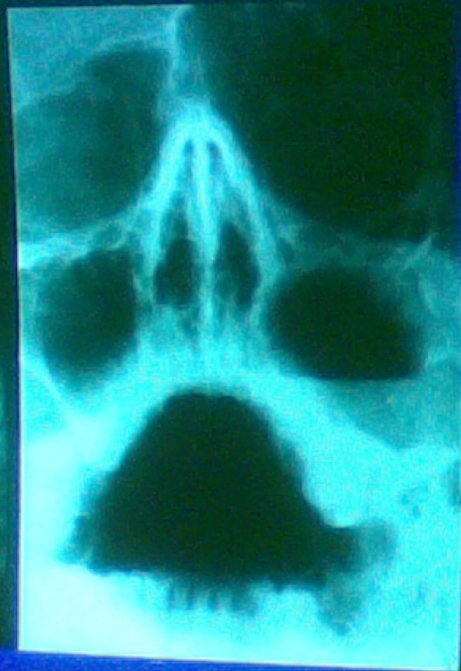
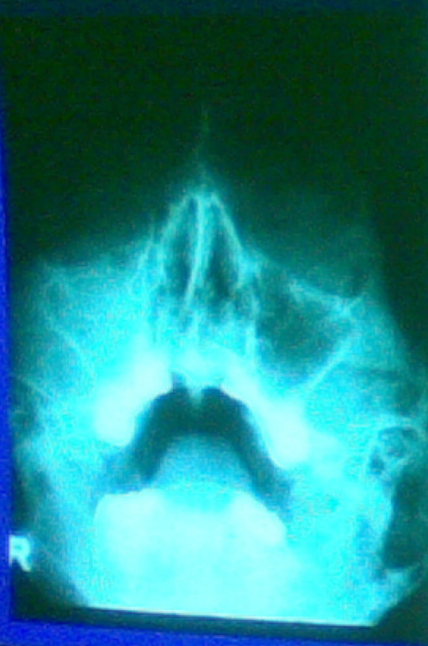




# Sinusitis maxillaris acuta

## Tünetek:

- Arcfájdalom (fossa canina), a fájdalom előrehajláskor, az arc vagy a fogak ütögetésekor fokozódik
- Fogfájdalom (kisugárzó fájdalom a felső fogak területére)
- Fejfájás
- Hőemelkedés, láz
- Orrváladékozás (szerózus vagy gennyes, egy- vagy kétoldali), orrdugulás
- Arc vagy alsó szemhéj duzzanata
- Rtg felvételen az arcüreg fedett



# Differenciáldiagnózis

- Pulpitis ac.
- Periodontitis ac.
  - esetenként a periodontitis sinusitis maxillaris előidézője is lehet
- Trigemínus neuralgia
- TMI diszfunkció

## Kezelés (sinusitis maxillaris acuta)

- Orrcsepp (váladéktermelés csökkentése)
- Helyi hőhatás (meleg só, infralámpa, elektromos melegítőpáma, napsütés)
- Inhaláció
- Váladékürülés elősegítése - fejtartás
- Antibiotikumok (szisztémás vagy lokális)
- Arcüreg öblítés
- Kiváltó ok, eredet tisztázása

# Sinusitis maxillaris chronica

Megjelenése lehet egy- v. kétoldali

Formái:

- Purulens
- Polipózus-szerózus

## Tünetek (sinusitis maxillaris chronica)

- Viszonylag tünetszegény
- Idegentestérzés az arcüregek táján
- Orrváladékozás, orrdugulás (időnként), csökkent orrlégzés - szájüreg kiszáradása
- Tompa fejfájás
- Váladékcsgorgás a garatfalon
- Akut fellobbanások

# Kezelés (sinusitis maxillaris chronica)

A kiváltó ok kezelése (ha ismert ...). Ennek megszüntetése nélkül gyakori a kiújulás.

## ■ Konzervatív

- Inhaláció, helyi meleg, orrlégzés biztosítása
- Arcüreg öblítés
- Polipózis formánál helyi szteroid (ortripray)

## ■ Sebészi

- FESS műtét - Fül-Orr-Gégészeti („F.O.G.”) osztályon  
(Funkcionális Endoszkópos Sinus Sebészet-hiatus semilunaris)  
(keresztül a polipok eltávolítása)
- Luc-Caldwell műtét-
  - fül-orr-gégészeti osztályon
  - Szájsebészeti osztályon (dentális eredet esetén)

# Kezelés (sinusitis maxillaris chronica)

A kiváltó ok kezelése (ha ismert ...). Ennek megszüntetése nélkül gyakori a kiújulás.

## ■ Konzervatív

- Inhaláció, helyi meleg, orrlégzés biztosítása
- Arcüregek öblítése
- Polipózis formánál helyi szteroid (orspray)

## ■ Sebészi

- FESS műtét - Fül-Orv-Gégészeti („F.O.G.”) osztályon  
(Funkcionális Endoszkópos Sinus Sebészet-hiatus semálműtéten keresztül a polipok eltávolítása)
- Luc-Caldwell műtét
  - fül-orr-gégészeti osztályon
  - Szájsebészeti osztályon (dentális eredet esetén)

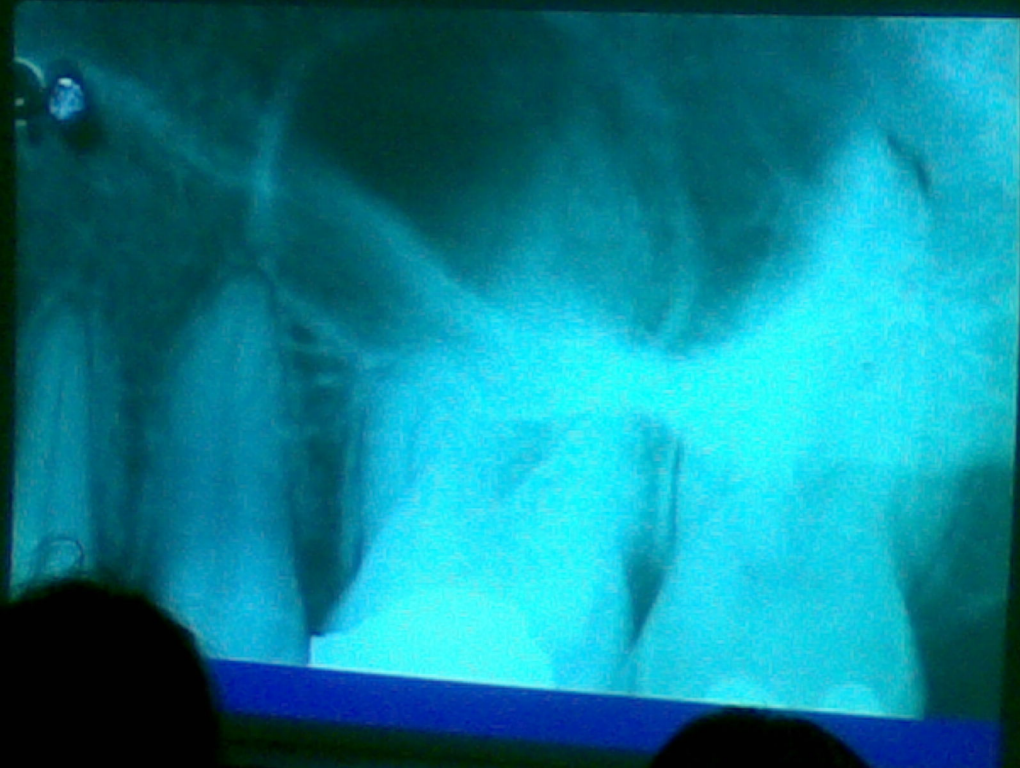


# LUC-CALDWELL műtét

- Csak krónikus szakaszban (akut fellobbanáskor ellenjavallt)
- Behatolás a fossa canina vékony csontos falán keresztül
- Összeköttetés kialakítása az orrüreg (alsó orrjárat) felé
- Nyálkahártya teljes v. részleges eltávolítása
- Arcüreg kitamponálása (gézcsík az alsó orrjárat felé kivezetve)
- Hátrányok:
  - csülőszerűs hengerhám helyett laphám → funkciózavar
  - felső fogak érzészavara

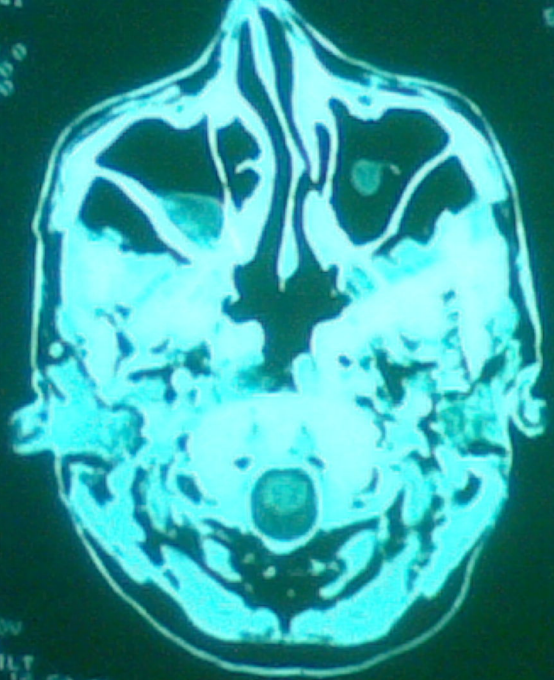
# Arcüreg ciszták

Csontos falú ciszták, lágyrészciszták,  
mucocele, pseudociszták



FOV 22.0  
STND-1

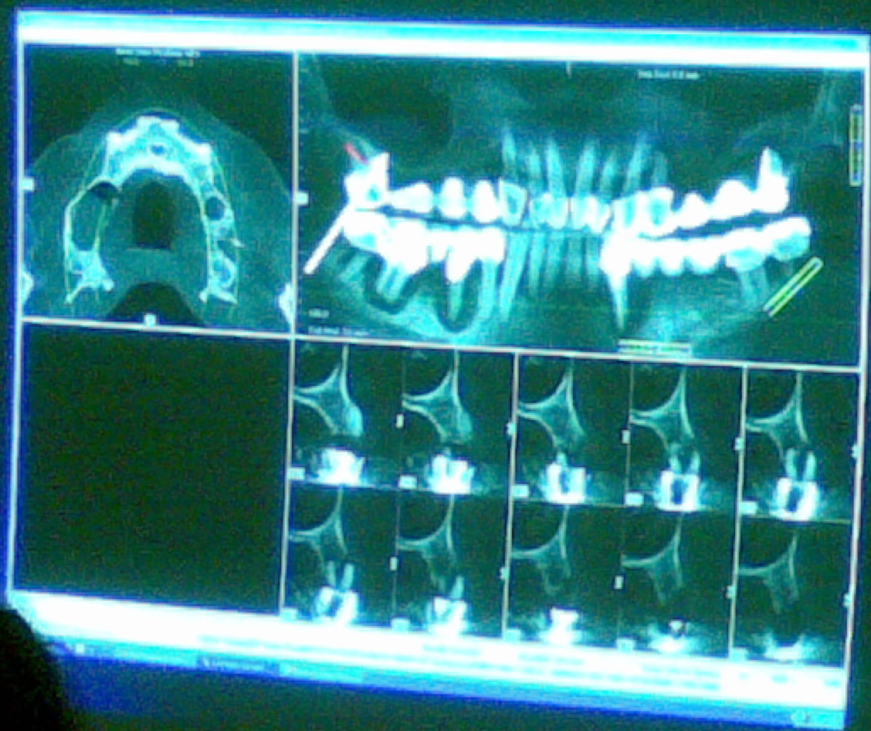512  
924R



R

L

120 kV  
140 mAs  
FOV  
TILT  
SEC 16.50 01



# Orrmelléküreg daganatok

## Topográfia szerinti beosztása

- Alsó etage tumorok (szájpad, alveolusok, maxilla alapja)
- Középső etage (maxilla oldalfala, arcüreg, arcüreg teteje)
- Felső etage (többi melléküreg)

# Daganatok az arcüregekben

- Sokáig tünetmentesek = **diagnosztikai**
- Aredőszarab, aszimmetria, meglevő fogporos illeszkedési zavarai
- Bizonytalan fogfájdalom
- Ömlesztés, bizonyos érintés, könnyel-folyási zavar
- Érzékszervi heleség
- Felül állászatban fekvő és nyitkahatású terület
- Diagnózis: endoszkópia, képalkotó vizsgálatok, hisztológia

# Sérülések

- Nyitott, zárt törések
  - Csontsérülés → nyh.sérülés → haemosinus
- Arcközép törések
- Orbita alsó falának törése (Blow out)
- Idegentestek
- Iatrogen sérülések (extractio, gyökérkezelés, implantáció)