

GRAM POZITÍV ANAEROB BAKTÉRIUMOK

Dr Csukás Zsuzsanna

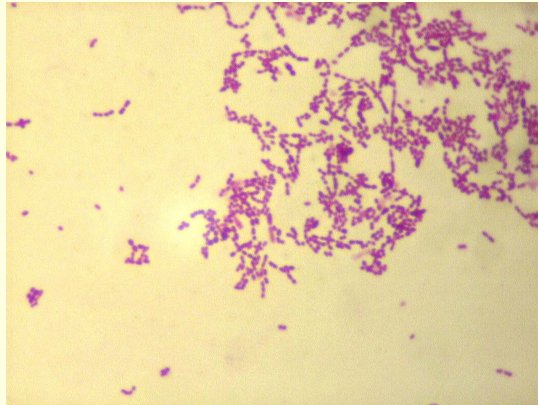
Gram pozitív anaerob coccusok

- Peptostreptococcus / 13 species /
- Peptococcus / 1 species /
- Anaerob streptococcus / 40 species /
- Sarcina /3 species /

- **Tenyésztés:** véres agar, anaerob

- **Előfordulás:** szájüreg-, bélcsatorna-, bőr-,
külső genitáliák normál flórája

Gram pozitív anaerob coccus



pharmacie.univ-lille2.fr

Gram pozitív anaerob coccus

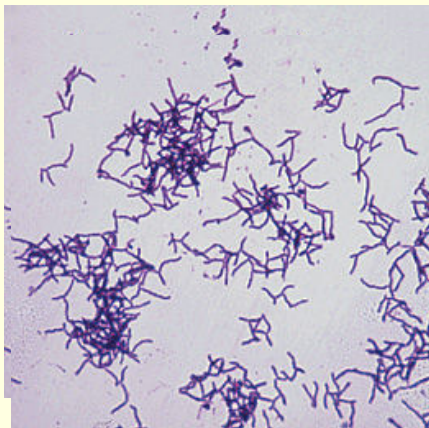
- **Klinikai kép:** ** tályog, seb, ízület, nőgyógyászat
**polimikróbás fertőzések
**aspirációs pneumonia, tumor,
**bél perforáció, hematogén szóródás
**gingivitis, plakk, periimplantitis
- **Diagnosis:** kenet, tenyésztés, metronidazol É
végtermék analízis
- **Terápia:** béta laktám érzékenység

Actinomyces israelii

- 2O specise: A. odontolyticus /szekunder plakk/
A. naeslundi /periodontitis/
A. viscosus / supra gingivális plakk/
- **Morfológia:** G+ pálca, fonal, gennyben „tőke „
- **Tenyésztés:** véres agar, anaerob, 7 nap inkubáció

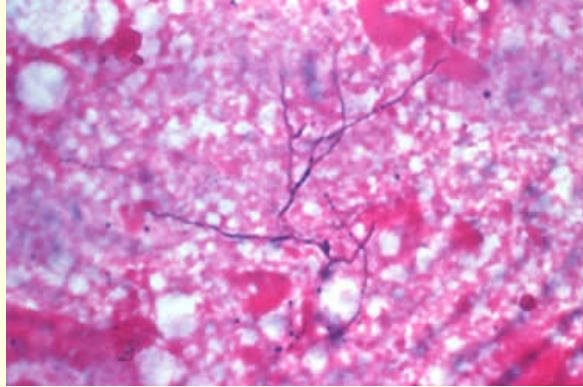
Actinomyces israelii

- textbookofbacteriology.net/nfLactobacillus.jpeg



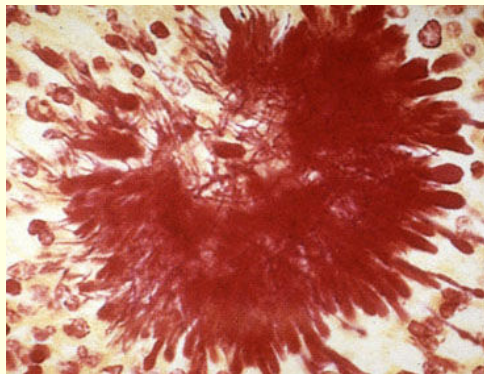
Actinomyces israelii

- www.merckvetmanual.com



Actinomyces israelii

- www.meddean.luc.edu



Actinomyces israelii

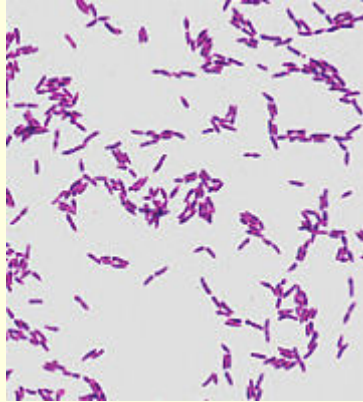
- **Előfordulás:** szájüreg, fog felszín, torok, bélcsatorna
- **Klinikai kép:** endogén fertőzés, krónikus granuloma
 - ** arc, állkapocs, nyak: tályog—járatok—csont
 - **fognyak-, gyökér caries, gingivitis, caries progresszív, zománc demineralizáció, plakk
 - **tüdő, bélcsatorna, kismedence
- **Diagnosis:** szövettan, tenyésztés
- **Terápia:** penicillin

Lactobacillus acidophilus

- 26 species: L. casei
L. fermentans
L. brevis
- **Morfológia:** G+ karcsú pálca
- **Tenyésztés:** mikroaerofil vagy anaerob
pH 5-6 , apró telep, alfa hemolizis

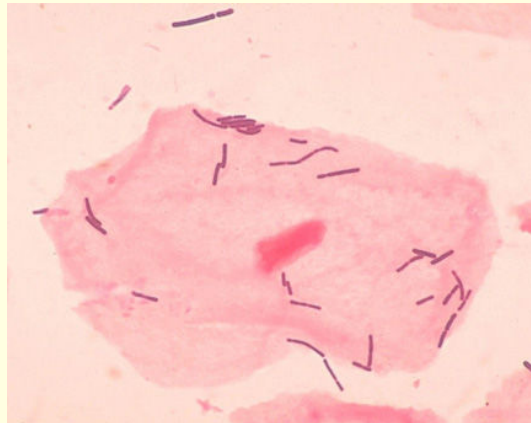
Lactobacillus acidophilus

- textbookofbacteriology.net/nfLactobacillus.jpeg



Lactobacillus acidophilus

- textbookofbacteriology.net/nfLactobacillus.jpeg
- textbookofbacteriology.net/nfLactobacillus.jpeg



Lactobacillus acidophilus

- **Előfordulás:** normál flóra** száj -, garat üregben
** bélcsatornában
**vaginában /Döderlein flóra/
- **Pathogenitás:** savi pH, bakteriocinek
probiotikum
terápiás ill. preventív hatások :
**bélcsatorna
**vagina

Lactobacillus acidophilus

- **Klinikai kép:** ** caries progressziva
** zománc demineralizáció
**immundeficiensekben endogén
infekció
- **Diagnosis:** kenet
tenyésztés
glukoz holo- vagy hetero fermentáció
- **Terápia:** béta lactám

Mikrobiológiai teszt a caries rizikó felmérésére

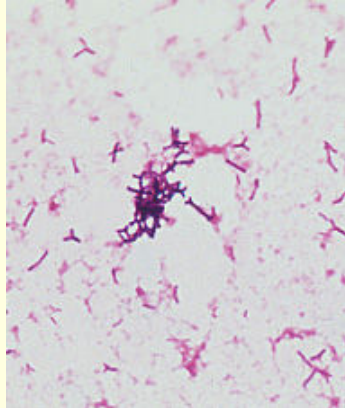
- **Lactobacillus** és **Streptococcus mutans** csíraszám meghatározás nyálban, dentális plakk-, vagy interdentalis terület váladékában
- A minta hígításainak szélesztése: Rogosa-, Mitis-Salivarius agarra--- csíraszámolás
- **Magas caries hajlam:**
 - S. mutans CFU 1,000.000/ ml
 - Lactobacillus CFU 100.000/ ml

Bifidobacterium

- 8 species: B. dentocariosa
- **Morfológia:** G+ bunkós végű pálca, láncban
- **Tenyésztés:** anaerob véres agar
- **Előfordulás:** száj-, bél-, vagina flóra, csecsemők bélfloájára---kolonizációs rezisztencia
- **Klinikai kép:** caries ?
perodontális betegségek?
- Probiotikum

Bifidobacterium

- textbookofbacteriology.net/normalflora.html

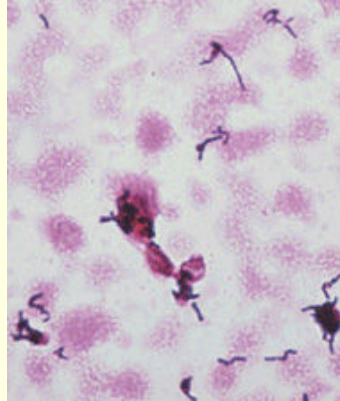


Propionibacterium

- 4 species: P. acnes
P. propionicum
- **Morfológia:** G + pleomof pálca
- **Tenyésztés:** anaerob véres agar
proteáz, lipáz, hisztamin, porfirin termelés
- **Klinikai kép:**** acne vulgaris
**carbunculus, phlegmone, sepsis
** dentoalveoláris infekció, dentális plakk
- **Terápia:** tetracyclin, clindamycin

Propionibacterium acnes

- textbookofbacteriology.net/nfLactobacillus.jpeg



Propionibacterium acnes

- **ACNE PATHOMECHANIZMUSA**
- Bőr és szőrtüsző normál mikroba flórája:
S epidermidis, Micrococcus, P.acnes, Candida
- Faggyúmirigy túlműködés, microcomedo
- P. acnes elszaporodása, lecitináz, lipáz aktivitás
- Extacelluláris biológiailag aktív termékek:
szabad zsírsav-, triglicerid hasítás
- Lokális gyulladás: acne

Eubacterium

- 45 species : E. lentum
- **Morfológia:** G+ pleomorf pálca
- **Tenyésztés:** anaerob véres agar
szaharolítikus-, aszaharolítikus specierek
- **Klinikai kép:**** carbunculus, empyema
**dentin caries, subgingivalis plakk
**nekrotikus pulpitis
**parodontitis

SZÁJÜREGI INFEKCIÓK CAPNOPHIL KÓROKOZÓI

Actinobacillus actinomycetemcomitans

- **Előfordulás:** szájüreg normál flórája
- **Morfológia:** G- coccobacillus
- **Tenyésztés:** véres agar, CO2 atmoszféra
- **Virulencia faktorok.:** leucotoxin
IgA proteáz, kollagenáz

- **Klinikai kép:** **agresszív parodontitis
**destruktív periodontitis
**abscessus, osteomyelitis

Eikenella corrodens

- **Morfológia:** G+ karcsú, kicsi pálca
- **Tenyésztés:** véres agarba „süllyed „
CO2 atmoszféra

- **Előfordulás:** szájüreg normál flóra

- **Klinikai kép:** szájüregi gennyes folyamatok

:

Capnocytophaga

- **Morfológia:** G +/- pálca
- **Tenyésztés:** véres agar, CO2 atmoszféra
- **Előfordulás:** subgingivális normál flóra
- **Klinikai kép:** **gingivitis
**parodontitis
**osteomyelitis