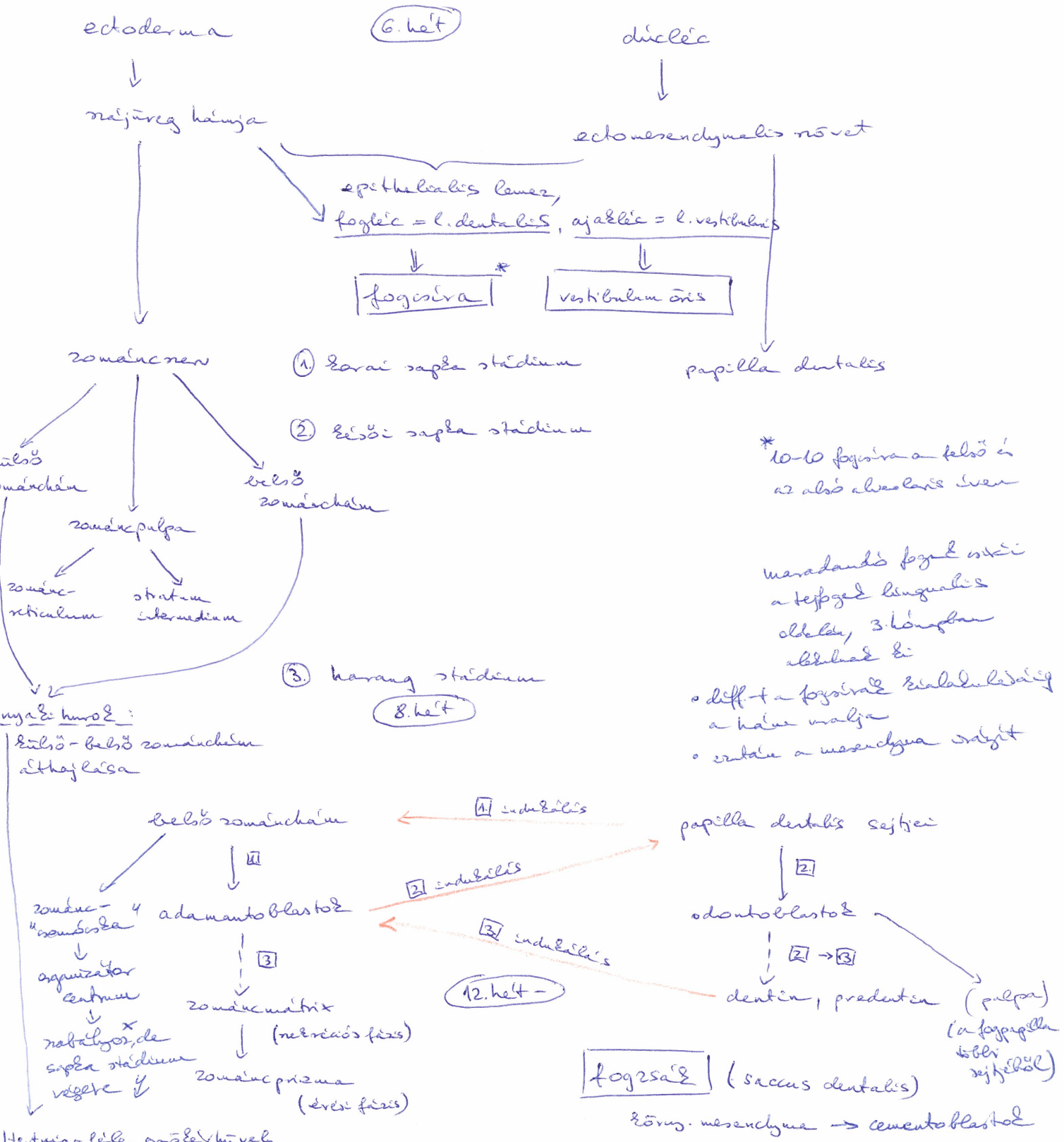


Fogfejlődés

Kölszövő indukciós a belső

Zománcban sejtek és a papilla dentális ectomesenchymalis sejtek közt



* 10-10 fogszára a felső és az alsó alveoláris íven

maradandó fogak: maxillaris a tejszepa lingualis oldalon, 3 hónapban elbujd és

• diff + a fogszáral szialaduláris a hátsó malja

• dentin a mesenchyma sziget

Hertwiga-féle agyólat-hüvely

↳ itt a zománcpulpa

↳ zománcszepa. a tud lezajlani

↳ de a fogszáral odontoblast indukciósja és dentin képzése lezajlik!

X FGFG
SHH
BMP2/4