

Férfi

1) Here

- descensus: 2. hólyag → 3. hólyagra amlus prof → 7. hólyag
- hátsó - felső részhez egyszakmús → 2. és t. albuginea, med. d. hólyag napp. szűkítés, 2. rész → mesonephronból név. → t. vaginalis & thalassa hátul, med. alban → szellett be!
- melléshoz feje előtt appendix testis
- t. alb. → septula → belülről + med. testium
- here bursái: a, scrotum → bőr → t. dartos (Scarpa fascia része) → ne elcsúsznielias → vízrel elvezetés az ingu. csatorná felé

ly, mélydi nevelés: ① fasc. sperm. ext.

- a. testicularis
- plexus pampiniformis ⇒ VC1, v. renacu. ② m. cremaster
- u. genitalis u. genitofem.
- ductus deferens + a. d. def.
- vízvezető ⇒ pre. is praeprostaticus v. is. ③ fasc. sperm. int.
- ④ tunica vaginalis → kettős réteg!

2) Ductus deferens

- d = 45 cm
- funiculus spermaticus → canalis ingu. → anulus prof. → X. a. epig. sup. → X. a. iliaca → medulla. albedinid
- ⇒ X. uterineal: - hólyagfundus - méhnyak 2. és 3. részében - méhnyak előtt, lat. → med.
- ampulla → falca. vesicula seminalis → d. ejaculatorius

3) Vesicula seminalis

- hátsó hólyagfundusához rögzítve
- d. excretorius
- 2. és 3. részén szarvascsontok szel elváltos vort

4) Prostata

- vénae: - basis prostatae → felső, hólyagfundussal személt - apex - u - → d. ingu. urogenitale - val elváltos - isthmus - u - → méhnyak + d. ejaculatorius f. ter.
- fasc. pelvis 2. lemeze mélyre tozot képez → crur. tendineus fasc. pelvis + rögzíti: m. puboprostaticus → m. levator ani véna
- oldalsó mell. i. m. lev. ant. kettős fasciával hátsó felén - végbél ⇒ "digitális urzület" ①
- feje: - mélyre: méhnyak endodermialis hánya - szarvascsont/tel: 2. és 3. részén mesenchyma
- pars prostatica urethrae ~ 3,5 cm
- colliculus seminalis → ugh. redő → felle. uretra vesicae → alatta. méhnyak méhnyak
- ↳ kettős nyílás d. ejac.
- ↳ oldalsó: kettős csatorna
- utriculus prostaticus → méhnyak - d. ejac. szűkítés előtt Müller-csőből

- v. cavae: a. pudenda int. a. vesicalis sup. a. rectalis medea
- v. cavae: plexus prostaticus → v. iliaca int. plex. vesicalis plex. venosus v. int. ext.
- ⇓ metastasis terjedés!
- vízvezető: a. iliaca int. sacralis v. is. 2

5. Felfi hügyeső ~ 20cm


• ostium ext. → ↓ prostata → ↓ diaph. urogenitale → corpus spong. → glans velgő ostium ext.

↑
m. sphincter urethrae

- 1) pars prostatica 3,5cm
→ d. ejac. belk, coll. seminales ből
- 2) pars membranacea 1,5-2,5cm
↓ diaph. urogenitale, itt m. sphincter urethrae kos.
→ bulbus penisből ventralisan corpus spong. ba
- 3) pars spongiosa 11cm
glans-ban fossa navicularis + sag. ugh. redő!
submucosus / endepithel mirigyes → hirtre fele
"Valvula fossae nav."

6. gland. bulbourethralis (Cooper)

• diaph. urogen. ban,
pars membranacea
között
↓
urethra és uretra
spong. rétege
között!



6. Penis

- radix → gattajelzőerdő!
corpus
glans + perputium
↳ caverna glandis,
berindabban fogad a perputium
↳ alul dörsz zavargat,
itt frenulum perputii
- corpus cavernosum
↳ corpus cavernosum
→ m. ischio cavernosus → cura penis → symph. elött talp.
→ cartil. septum, korotitiz + alb.
- corpus spongiosum
→ bulbus penis + uretra belk } diaph. urogen. alás felindület
→ védegy 2-3 helyen } rögzít!
→ kezd: anus elött 1,5cm-rel
- corpus spongiosum
↳ v. dors. spt. prof.
- erek, idegek:
v. dors. + 2db a. dors. → fasciában
aa. prof. → cavernosidban
vehaét → prostata elötti plexusba!
- corpus cavernosum
↳ v. dors. spt. prof.

8. Besidegze's

7. Gattz moke szerepe

- m. transvers. pennei prof.
→ zérja a hentes urogenitalist
→ m. sphincter urethrae (ext)!
- m. transvers. pennei spt.
- m. ischio cavernosus
"levator urethrae"
v. ossis ischi → corpus cavernosum
rögzíti a penist
ejlás, orgazmus
- m. bulbospongiosus
Centrum tendineum → fax urogenitalis surf
penis dors. felmün
bulbus spongiosus + emüveni,
maghe m. bulbospong.
adartlagosan működtehető! → piszós utagi ráadás
reflexus: ejaculatio fő mozgatója!

- PSY S2-S4 nn. splanchnici pelvici, zgl. pelvica
⇒ penis; corpus cavernosum → VD, erekció
HA! ♀ → ♀ erectio ⇒ "impotentia coeundi"
↳ prostata miteltetbar sérülhet!
- SY (T10-12) x
↳ 1-2
plexus testicularis (tr. S4-ből)
↓
plexus hypogastricus sup
↓
n. hypogastricus
↓
plex. hypog. inf.
⇒ gland. bulbourethralis ⇒ secretio
duct. def. ⇒ contr.
vesicula seminalis ⇒ secretio
prostata
x ⇒ plex. mesentericus ⇒ urethralis az a.
testicularisban M
HA! ♀ → ♀ ejaculatio ⇒ "impotentia
generandi"
↳ pl. paraaorticus ny. is. & altalaltatása
ostium / med. negyzedem
rögzett miteltetned

• Somatomotoras / Somatosensoras

S2-S4

→ n. pudendus

⇒ m. sphincter vesicae → hölgyzet
ejaculatio

m. ischioav.

⇒ ejaculatio
segit

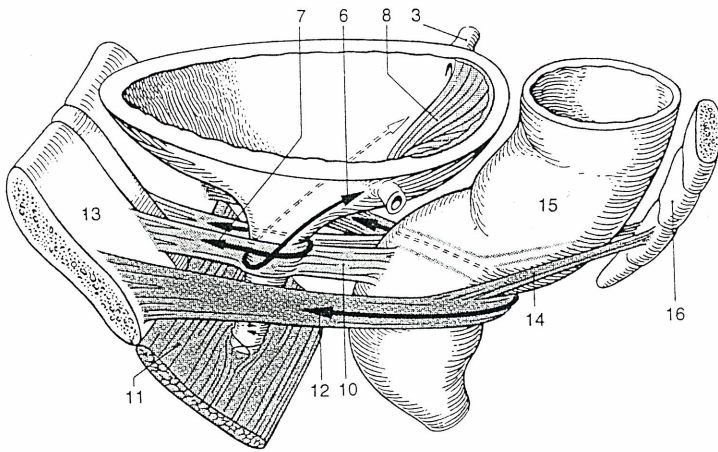
m. bulbocav.

→ n. scrotalis post.

⇒ scrotum
höre

n. dorsalis penis

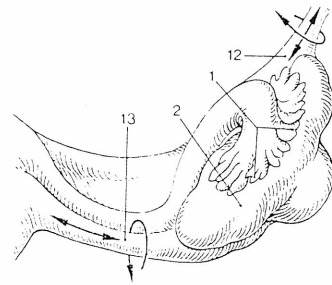
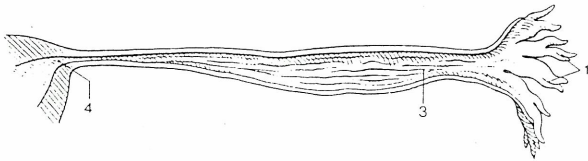
⇒ penis höre



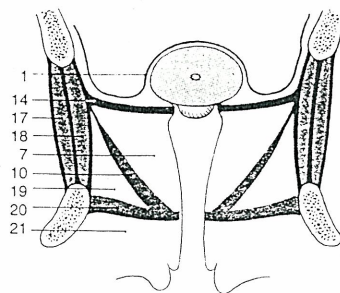
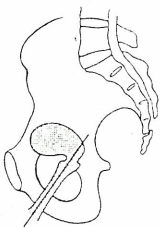
- 7. m. bulbospongiosus
- 10.
- 11.
- 12. m. puborectalis
- 14.

«levator ani»:

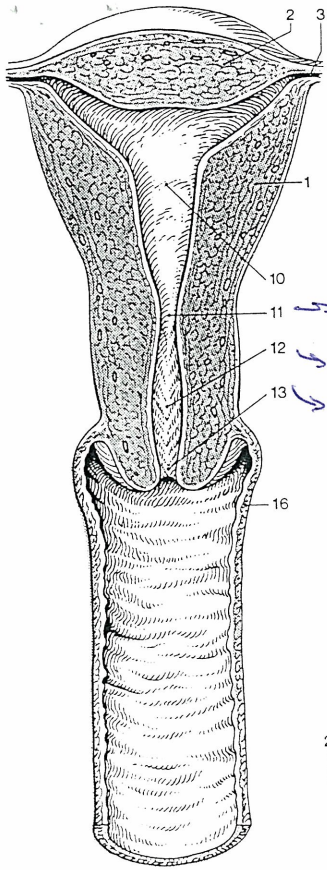
«embryo» med. nervi



- 1. Fimbriae
- 2. Ovarium
- 3. Ampulla tubae
- 4. Pars uterina tubae
- 12. Lig. susp.
- 13. Lig. ovarii proprium

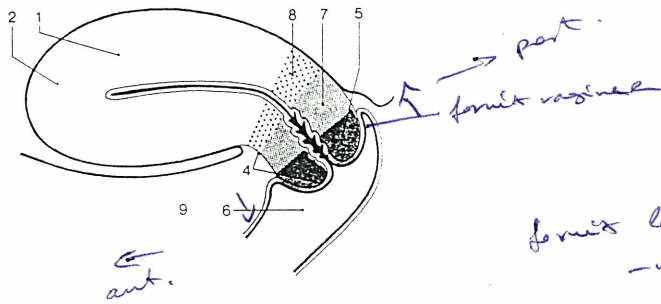


- 1. peritoneum
- 7.
- 10.
- 17.
- 18.
- 19. fossa subarectalis
- 20.
- 21.



11. belső méhnyak
 12. cervicis orificis
 13. külső méhnyak

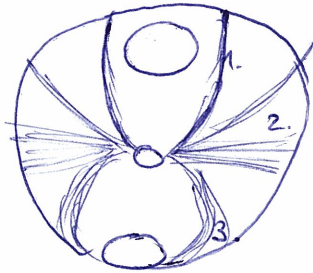
- 1.
- 2.
- 3.
4. cervix
5. pars vaginalis
7. — — — — —
8. ostium
- 6.
- 10.
- 11.
- 12.
- 13.



→ cervix — uterus
 anteflexio } vagina
 — versio }
 ↳ vagina — cervix

fornix lat. vaginalis felülről
 — — — — — a. uterina

11. belső méhnyak:
 orificium uteri int.
 ↳ szűkített méh



1. lig. transversum pubovesicale
2. lig. transversum uteri / cardinale
3. lig. rotundum

a) függő - b) talantó és m. l. l.

a) lig. teres uteri^x

fundus uteri (tuba berylaica elött) → anulus inguinalis prof. → canalis ingu.
↓
nyagjelé és r. e

• lig. latum uteri

x gubernaculum testis
m. adhaerens

• lig. ovarii proprium^x

• plica rectouterina

→ excavatio rectouterina^x és t. old.-ról katarolós hasastyarázó

parametrium

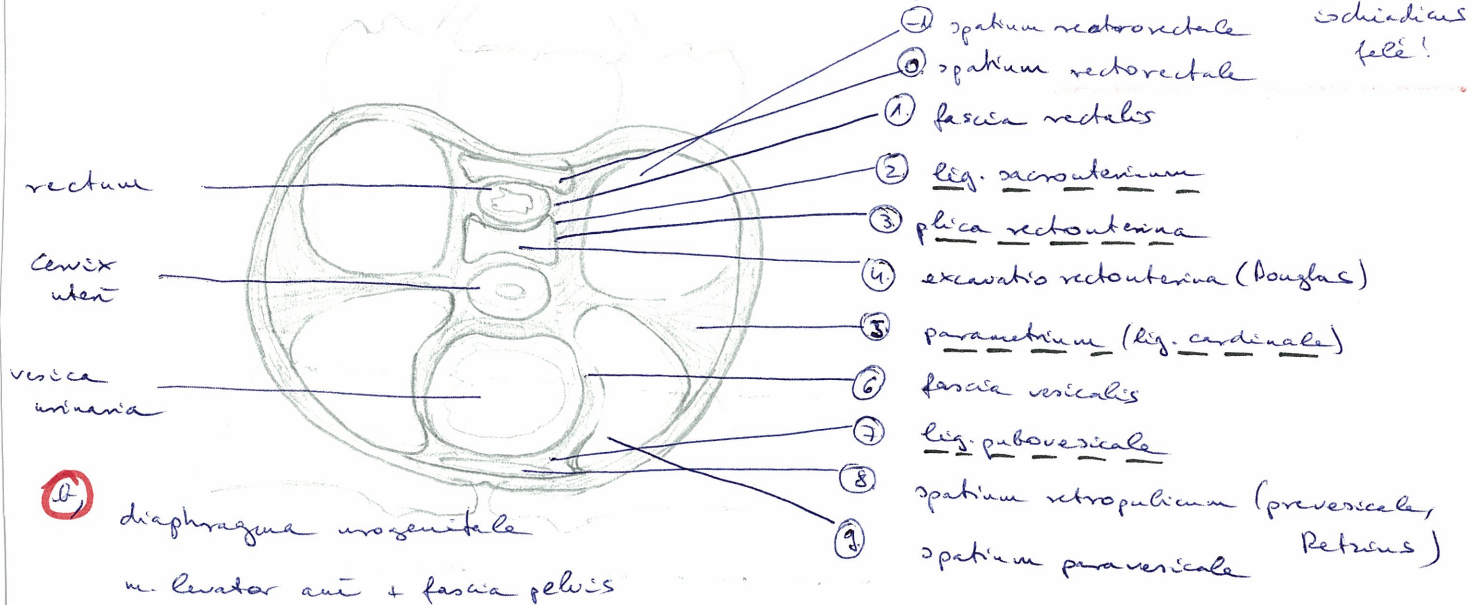
(lig. transversum / lig. cardinale uteri)

cxix néle → m. piriformis belső felény, plex. eschiadicus és r. uel

lig. sacrospinosum, sacrotuberosum

fascia diaphragmatis pelvis

ebben futnak az erek, nyirokcs. → mélygázok ezen terjedhet → plex. eschiadicus felé!



b) diaphragma urogenitale

m. levator ani + fascia pelvis

fal nyakzet

ap. corpus - isthmus

perimetrium → mesothel + vékony l. propria + ~~transm. submucosa~~

myometrium → simaizom rendszeren tömeg

↳ stratum vasculare externum elöljár!

endometrium → ϕ submucosa

l. propria → nagyon sejtelt és r., + csöves mirigyek

epithelium → egyrétegű magas hengerekkel, ritkén villós

↳ cervix

epithelium → egyrétegű magas hengerekkel, de alig villós, sok mucin. sejt

l. propria → nagyobb, elágazó mucin. mirigyek ⇒ nyagjelé!

csk, és tömött rostos koll. szövet } szilárdulás!

csk 15% simaizom

② Diaphragma urogenitale

- m. transversus perinei profundus

→ nemeremiszintet észlelt szentve fut, de elől
∅ nő korral a symphysis-ig,

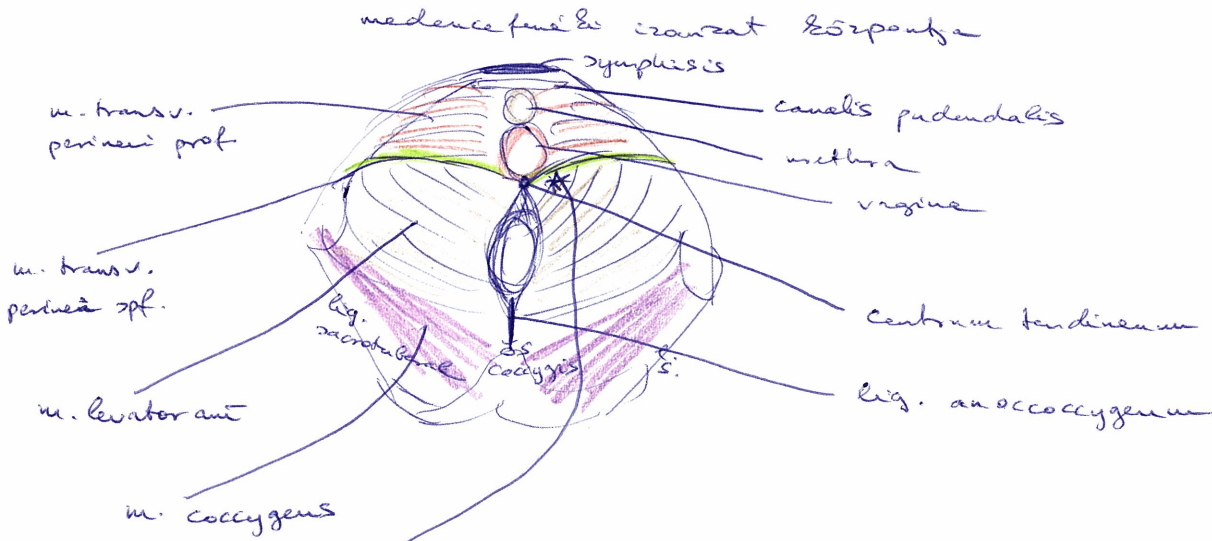
⇒ canalis pudendalis (ér-ideg kiegészítés)

⇒ közepen 2 lüsz (nőben):

- m. sphincter urethrae ⇒ húgyzórt szűkítése
- vagina

→ falai nőrovan összenőnek a húgyzrostnyival!

⇒ Centrum tendineum:



→ fossa ^{sch} iliorectalis: a diaphragma urogenitale síkban a
diaph. pelvis alatt helyezkedik, így a m. levator ant ~~is~~ elválasztja
őse és a diaph. urogenitale két részét és rését is!

Méh (uterus)

$l = 70/80 \text{ mm}$
 φ mélt \ mélt

• corpus

→ isthmus
 cervix

fundus

foram. vaginal

partio supravaginalis cervicis

partio vaginalis cervicis

} Repin. a vagina felül
 alul

X szűvettanilag nem

↳ klesség 3. hányagból

méh része

↳ méhcsővel fontos

• cavum

→ ostium uterinum tubae

→ officium uteri internum (első méhszáj, isthmus kezdete)

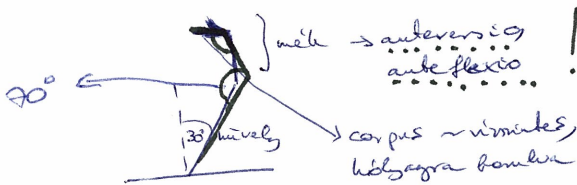
→ canalis cervicis uteri → útvesztő, majd újra összenő

↳ ostium uteri magis vaginalis → első méhszáj, a spina sacralis alatti szűkítő vonalban!



• elhelyezkedés:

végbél - húgyhólyag között, első méhszáj a spina sacralis alatti szűkítő vonalban



ostium uteri → partio vaginalis
 kengyelben → φ S2L4!

felső: húgyhólyaggal → fundus alsó felén

vastagbél → fundus felső, corpus

végbél → partio vaginalis cervicis ⇒ úszg. lehetőség!

• hasfalgyűrűzés!

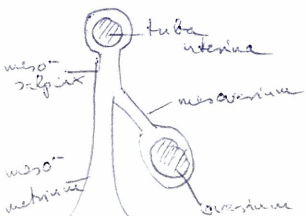
infraperitonealis, de teljesen bevanál

elöre dőlés miatt a költőzet melletti néha előre vés → „mesosalpinx”
 { mesoovarium
 mesometrium } + Ferré-féle-vonal
 → kög. latum uteri

excavatio vesico-uterina } hasfalgyűrűzés alól elől, hátul!
 excavatio recto-uterina

↳ Douglas-üreg, hasfalgyűrűzés legmélyebb pontja!

↳ beérkezett ovuláció van a hasüregben, ide gyűlik!



→ úszg. hűvelő felül megmunkálható! (hátul hűvelő, kultúrátan szinten!)